

Genetik-Probleme beim Cavalier King Charles Spaniel

# Chiari-ähnliche Malformation per MRT Zuchtuntersuchung verdrängen

Bei über 90 Prozent der Cavalier King Charles Spaniel findet man eine unnatürliche kaudale Verlängerung des Kleinhirnwurmes. Diese Fehlbildung führt zu neurologischen, oft schmerzhaften Ausfällen – vom Bekratzen der Schulter-Nacken-Region bis zum Kollaps. In Großbritannien soll demnächst ein seit zehn Jahren eingesetztes MRT-gestütztes Zuchtauswahlverfahren verpflichtend werden. Die entsprechende Zertifizierung wird dann wohl auch hierzulande Einzug halten.

Von Martin Deutschland

Seit sich vor ungefähr 13 Jahren die Anzeichen verdichteten, dass einige bis dahin isoliert gesehene Erkrankungen beim Cavalier King Charles Spaniel (CKCS) wie persistierendes aufregungs-assoziiertes einseitiges Kratzen der Schulter-Nacken-Region, plötzliches Kollabieren, idiopathische Epilepsie, intermittierende Lahmheiten einer Vordergliedmaße, Fazialislähmung und zervikale Skoliosen zumindest teilweise auf eine Malformation des Kleinhirns zurückzuführen sind, wurden ungefähr weltweit 20 Studien zu dieser Problematik veröffentlicht. Trotz des immensen Wissenszuwachses ist sowohl bei der Pathogenese als auch bei der effektivsten Therapie noch viel Raum für Diskussionen.

Bei über 90 Prozent der CKCS findet man eine unnatürliche kaudale Verlängerung des Kleinhirnwurmes (Pyramis, Uvula, Nodula) mit Vorfall ins Foramen magnum, die allgemein als Chiari-ähnliche Malformation (CM) bezeichnet wird. In einigen Fällen verursacht diese eine sekundäre Erweiterung des zervikalen medullären Zentralkanals. Diese kann durch einseitige Erweiterung ins medulläre Parenchym (Syringomyelie) zur Kompression der Kerne der exterozeptiven Erregungen (Druck, Temperatur, Berührung, Vibrationsempfinden) im Dorsalhorn führen. Das verursacht dissoziatives Schmerzempfinden in den korrespondierenden Dermatomen. Die bloße Erweiterung des Zentralkanals mit intakter ependymaler Auskleidung ohne Erweiterung ins Parenchym wird als Hydromyelie bezeichnet; jede röhrenförmige Struktur im Körper als Syrinx (griechisch: Flöte). Da die Unterscheidung zwischen Hydro- und Siringomyelie eigentlich erst histologisch vorgenommen werden kann, sollte im Allgemeinen von der Siringohydromyelie gesprochen werden.

Die Diagnostik der medullären Flüssigkeitsansammlung beruht fast vollständig auf Magnetresonanztomographie (MRT), obwohl Versuche zur Diagnose des Hintergruben- und kranialen Rückenmarks durch Ultraschalluntersuchungen erfolgreich getestet wurden. Die Therapie erfolgt konservativ mit Liquordrucksenkern, Entzündungshemmern oder Neuroanalgetika. Möglich ist auch eine chirurgische Entlastung der zerebellären Kompression oder man legt syringo-subarachnoideale Shunts. Allerdings sind Therapieerfolge nicht immer vollständig und durch den progressiven Charakter der Flüssigkeitsansammlung häufig nur temporär.

Die Zuchtuntersuchung verlangte bisher T1-gewichtete sagittale (entlang der Körperachse) und transversale (quer zur Körperachse) MRT-Scans, die ungefähr 15 Minuten dauerten. Diese Untersuchung soll über verschiedene Parameter Aufschluss geben: die Form des Kleinhirns, Größe der Ventrikel (Ausschluss eines Hydrozephalus), Flüssigkeitsansammlungen in den Mittelohrhöhlen (Primary Secretory Otitis Media, PSOM) und Erweiterung des medullären Zentralkanals (Präsyrix) sowie über zystische Ansammlung von Liquor im Parenchym (Syringomyelie). Die Hunde müssen wie

Zentralkanals erleichtern. Da aber für den internationalen Einsatz einiger Zuchtrüden ein britisches Zertifikat notwendig ist, wird diese Sequenz auch hierzulande Einzug finden.

Die Ergebnisse der Scans werden unter anderem an der Universitätsklinik Giessen, in der Tierarztpraxis König (Berlin) und an der Universität Utrecht/Niederlande anhand der Klassifikationskriterien zertifiziert, die von Clare Rusbridge entwickelt wurden. Zusätzlich haben Kennel Club (KC) und die BVA eine weiter spezifizierte Klassifikation entwickelt.

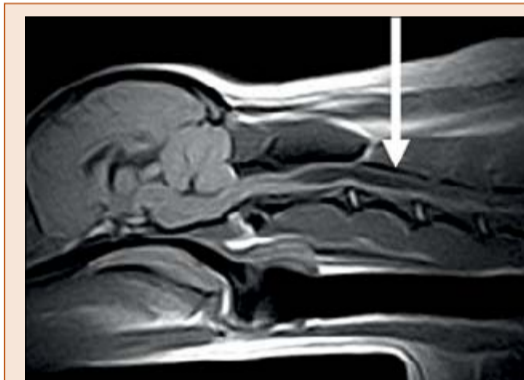In Großbritannien konnten Züchter in den letzten zehn Jahren einige Linien etablieren, bei denen die Siringohydromyelie nur noch selten in den Folgegenerationen auftritt. Dennoch betroffene Tiere hatten

nachweislich mindestens ein schlecht klassifiziertes oder ein unklassifiziertes Großeltern-tier. Um den genetischen Pool nicht zu sehr einzunengen, ist die Zucht leicht betroffener Hunde aber immer noch sinnvoll – auch weil einige Zuchttiere durch das frühe Auftreten einer Mitralklappeninsuffizienz oder einer Hüftdysplasie nicht zuchtfähig sind. Bei Semi-quantitativen Zuchtauswahlen dauert es nur leider sehr lange, bis sich ein erkennbarer Erfolg einstellt (siehe Hüftdysplasie beim Deutschen Schäferhund). Dr. Martin Deutschland, Neurologische Überweisungspraxis Berlin, [www.tierneurologie-berlin.de](http://www.tierneurologie-berlin.de), E-Mail: [mail@tierneurologie-berlin.de](mailto:mail@tierneurologie-berlin.de)

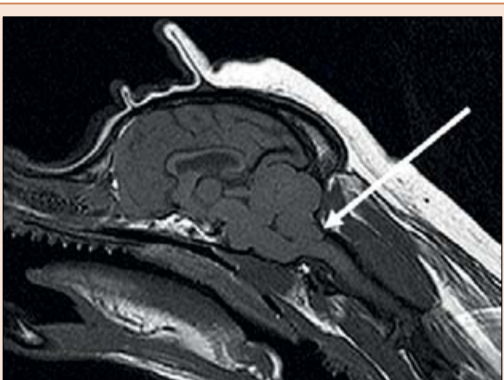
Tabellen mit den Klassifikationen zur Zuchttempfehlung und Literaturhinweise finden Sie auf [www.vetimpulse.de](http://www.vetimpulse.de) im Downloadbereich.



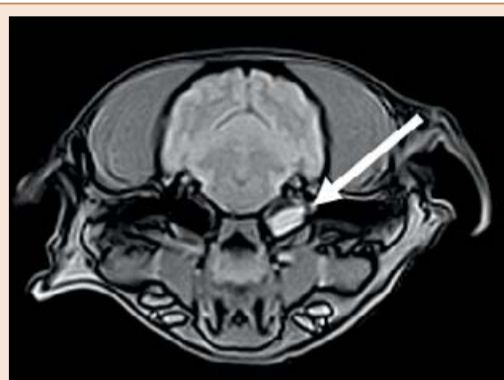Foto: Monika Lauritsen



Sagittaler T1-gewichteter Scan mit deutlicher Erweiterung des Zentralkanals des zervikalen Rückenmarks (Pfeil).



Sagittaler T1-gewichteter Scan mit deutlicher Verlängerung des kaudalen Anteils des Kleinhirnwurmes (Pfeil) allerdings schlechter Lagerung, so dass das zervikale Rückenmark nicht zu beurteilen ist.



Transversaler Gradient Echo T2-gewichteter Scan mit gelartigem Flüssigkeitspfropf in der linken Mittelohrhöhle (Pfeil).

MRT-Bilder: Deutschland

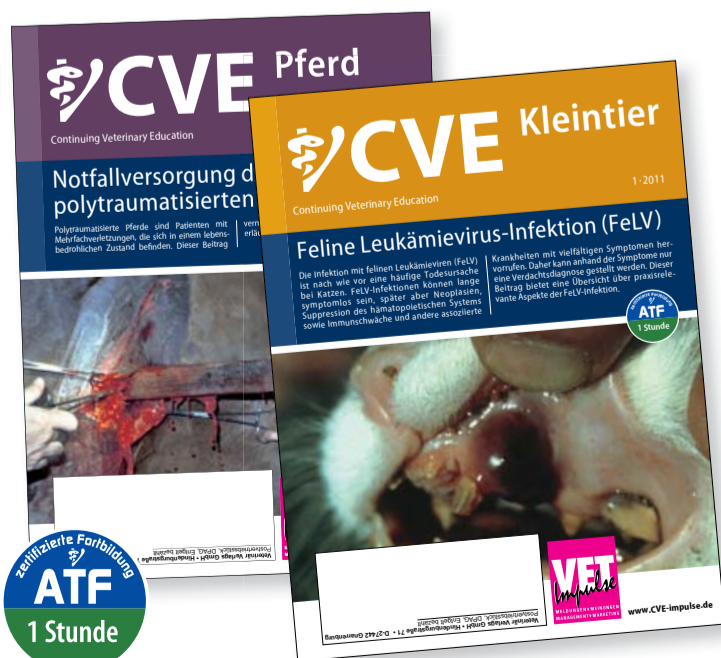Leider ist die Verlängerung des Kleinhirns bei CKCS so weit verbreitet, dass ein Zuchtauschluss betroffener Tiere unmöglich ist. Bei einer weiteren Rasse, den Griffon Bruxellois, sind sogar fast ausnahmslos alle Hunde betroffen. Ein Gentest ist durch die oligogenetische Determination der okzipitalen Knochenentwicklung schwierig zu etablieren. Allerdings wird weiterhin versucht, einen Test zu entwickeln. Letztlich lässt sich Erkrankung nur zurückdrängen, wenn zur Zucht nur wenig betroffene Hunde ohne deutliche Erweiterung des Zentralkanals und ohne klinische Zeichen ausgewählt würden. In Großbritannien, dem Ursprungsland der Rasse, setzen Züchter seit ungefähr zehn Jahren auf ein MRT-gestütztes Zuchtauswahlverfahren. Es soll in nächster Zeit in den Zuchtrichtlinien des Kennel Clubs obligat werden.

bei jeder Zuchtuntersuchung eindeutig gekennzeichnet werden. Beim Cavalier King Charles Spaniel darf der Mikrochip dabei nicht zu weit kranial zwischen oder im Bereich der Schulterblätter sitzen. Sonst drohen Interferenzen beim zervikalen MRT-Scan. Alle Hunde müssen mindestens zwölf Monate alt sein und sollten im Alter von über 2,5 Jahren noch einmal gescannt werden.

Die Britische Veterinary Association (BVA) fordert zusätzlich einen T2-gewichteten sagittalen MRT-Scan. Das verlängert die Untersuchungszeit von 15 auf 25 Minuten, was dann zu lange für eine sedative Ruhigstellung sein kann und daher in der Regel eine Narkose erfordert. Der diagnostische Sinn dieser zusätzlichen Sequenz ist gering und soll das Auffinden minimaler unregelmäßiger Erweiterungen des



## Die Feierabend-Fortbildung Für Kleintier- und Pferdepraktiker!



- Ja, bitte senden Sie mir kostenlos 3 Ausgaben von **CWE Kleintier** zum Testen.
- Ja, ich möchte **CWE Kleintier** abonnieren (6 Hefte jährlich) und erhalte einen Jahrgang (inkl. Onlinezugang) zum Preis von 50,- EUR inkl. 7 % MwSt. und Versandkosten (Ausland zzgl. 7,- EUR).
- Ja, bitte senden Sie mir kostenlos 2 Ausgaben von **CWE Pferd** zum Testen.
- Ja, ich möchte **CWE Pferd** abonnieren (4 Hefte jährlich) und erhalte einen Jahrgang (inkl. Onlinezugang) zum Preis von 50,- EUR inkl. 7 % MwSt. und Versandkosten (Ausland zzgl. 7,- EUR).

Das Abo kann ich 2 Monate vor Ende des Bezugszeitraumes kündigen. Diese Bestellung kann ich innerhalb von 14 Tagen schriftlich bei der Bestelladresse widerrufen. Rechtzeitige Absendung der Widerrufserklärung genügt (Poststempel). (Preisänderungen und Irrtümer vorbehalten)

Vorname, Name \_\_\_\_\_ Datum, Unterschrift \_\_\_\_\_  
 Straße, Hausnummer \_\_\_\_\_  
 PLZ, Ort \_\_\_\_\_ Faxantwort (0 47 63) 6 28 03 42

Veterinär Verlags GmbH | Hindenburgplatz 71 | 27442 Gnarenburg | Handelsregister: Amtsgericht Stade HRB 6103 | Geschäftsführung: Dr. Manuela Tölle

**Bitte einsenden an:**  
 Veterinär Verlags GmbH  
 Hindenburgstraße 71  
 27442 Gnarenburg  
 Tel: (0 47 63) 6 28 03 40  
 E-Mail: [vetimpulse@t-online.de](mailto:vetimpulse@t-online.de)

